Copyright© AutenticMed 2004 – www.autenticmed.com.br
Rascunho para editoração

Obstetrícia Volume 3
Capítulo 2
Título deste capítulo:
Hemorragias da primeira metade da gestação

Marcos Vianna Lacerda de Almeida
Flavio Monteiro de Souza
Alexandre Trajano
Joelma Lira Jacob Barbosa

As hemorragias da primeira metade da gravidez têm como causas basicamente três distúrbios, que serão abordados neste capítulo: o abortamento, a gravidez ectópica e a doença trofoblástica gestacional. Outras causas que devem fazer parte do diagnóstico diferencial destas alterações são os distúrbios ginecológicos (tais como câncer do colo uterino, ectopias cervicais e infecções vaginais) e traumatismos do trato genital externo feminino.

ABORTAMENTO

É a interrupção da gestação por qualquer meio, antes do feto estar suficientemente desenvolvido para sobreviver. A Organização Mundial de Saúde define como a perda fetal que ocorre antes do feto atingir 500g, o que ocorre em torno de 20 a 22 semanas de gestação. Pode-se classificá-lo quanto à forma de expulsão do ovo em espontâneo ou induzido. O abortamento que acontece antes de 4 semanas de gestação é denominado subclínico, entre 4 e 12 semanas precoce e após 12 semanas tardio. O abortamento, pela sua freqüência no indivíduo pode ser classificado ainda em ocasional e habitual.

Freqüência das perdas fetais

A idéia de quantificação do percentual de perdas fetais segundo a literatura, que se seguem à fecundação, resultou no estabelecimento de sistema de probabilidades de êxito gestacional e capacidade reprodutiva do organismo feminino. O fluxograma na Figura 1 exemplifica este sistema:

Copyright© AutenticMed 2004 – www.autenticmed.com.br
Rascunho para editoração

Fertilidade feminina humana

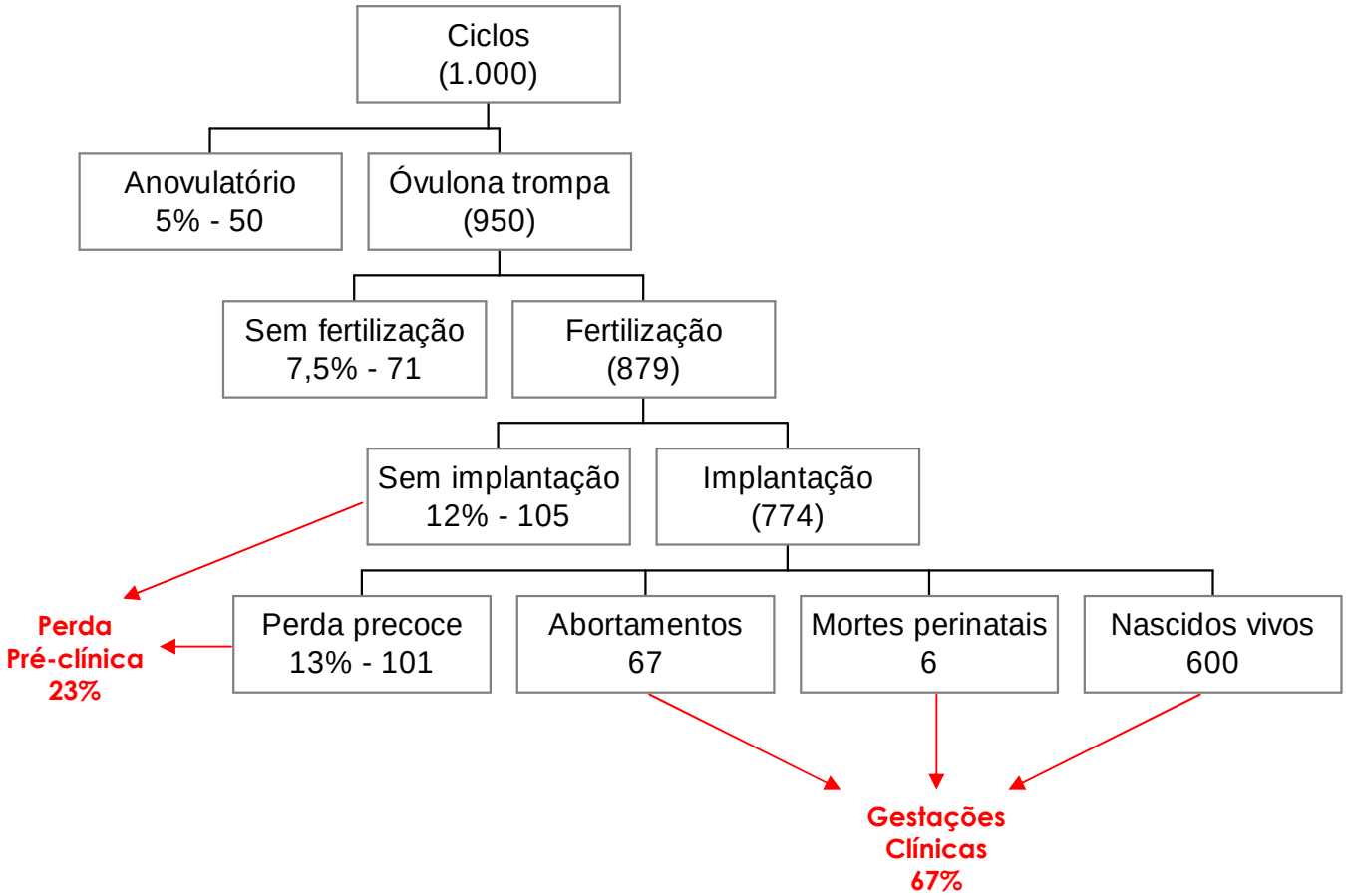

Figura 1 – Predição do sucesso e da falha reprodutiva. As estimativas foram feitas a partir de dois pressupostos: população feminina jovem e fértil e espermatozóides capazes de fertilização do óvulo presentes na trompa de Falópio na época da ovulação.

Etiologia do Abortamento

Anormalidades Cromossômicas

As anomalias cromossômicas são as causas mais comuns de abortamento no primeiro trimestre da gestação, geralmente com a morte do ovo antecedendo a sua expulsão. Respondem por cerca de 50% dos abortamentos espontâneos, subclínicos ou clinicamente reconhecidos, fato confirmado pela introdução de técnicas aperfeiçoadas de cariotipagem e de cultura de células, com as trissomias sendo observadas em aproximadamente 70% das oportunidades, as monossomias do par sexual em 15 a 25% e as poliploidias em cerca de 5% dos abortamentos motivados por cromossomopatias. As anormalidades autossômicas

Copyright© AutenticMed 2004 – www.autenticmed.com.br
Rascunho para editoração

estruturais, como as deleções, os reagrupamentos, as inversões e as translocações, também evoluem, no mais das vezes, para o abortamento. A Tabela 1 resume a freqüência destas anormalidades.

Copyright© AutenticMed 2004 – www.autenticmed.com.br
Rascunho para editoração

Tabela 1 – ANORMALIDADES CROMOSSOMICAS EM ABORTAMENTOS ESPONTÂNEOS CLINICAMENTE RECONHECIDOS NO PRIMEIRO TRIMESTRE

Cariótipo	**Freqüência**	**(%)**
Normal 46,XX or 46,XY		**54.1**
Triploidia		**7.7**
69,XXX	2.7	
69,XYX	0.2	
69,XXY	4.0	
Other	0.8	
Tetraploidia		**2.6**
92,XXX	1.5	
92,XXYY	0.55	
Não especificada	0.55	
Monosomia X		**18.6**
Anormalidades estruturais		**1.5**
Polissomia de cromossoma sexual		**0.2**
47,XXX	0.05	
47,XXY	0.15	
Monossomia autossomica		**0.1**
Trissomias autossômicas		**22.3**
13	1.07	
15	1.68	
16	7.27	
18	1.15	
21	2.11	
22	2.26	
Dupla trisomia		**0.7**
Mosaico trisomia		**1.3**
Outras anomalias		**0.9**
Total		**100,0**

Etiologia mendeliana, poligênica e multifatorial

Em 30 a 50% das perdas fetais no primeiro trimestre não são demonstradas anormalidades genéticas. A maior parte destes abortamentos estão relacionados à alterações estruturais secundárias às anormalidades poligênicas. As anormalidades estruturais mais freqüentes são as translocações (5% dos abortamentos habituais), inversões, deleções e duplicações.

Copyright© AutenticMed 2004 – www.autenticmed.com.br
Rascunho para editoração

Infecções

Diversas infecções são aceitas atualmente como etiologia do abortamento. Os microorganismos e situações clínicas freqüentemente relacionados ao abortamento espontâneo são: rubéola, varíola, malária, Salmonella typhi, Citomegalovirus, Brucella, Toxoplasma, Mycoplasma hominis, Chlamydia trachomatis e Ureaplasma urealyticum. A infecção transplacentária sem dúvida pode ocorrer com qualquer destes microorganismos e perdas fetais esporádicas podem ser causadas pelos mesmos, embora a comprovação histopatológica seja rara e o tratamento com antibióticos nem sempre seja efetivo.

Dentre os microorganismos mencionados o Ureaplasma e a Chlamydia não só são os agentes mais comumente implicados nos abortamentos de repetição como também preenchem os pré-requisitos de relação causa-efeito: podem estar presentes em quadros assintomáticos e não necessariamente causam infertilidade

Alterações Anatômicas

Nesse grupo, os maiores responsáveis por interrupção precoce da gravidez são a incornpetêncía istmocervical, os miomas, as malformações uterinas e as sinéquias uterinas (síndrome de Asherman).

- A incompetência istmocervical é causa de abortamento tardio com tendência de repetição. Constitui-se na incapacidade do colo uterino, por defeito estrutural ou funcional, de reter o concepto até o termo da gravidez.
- O papel dos miomas no abortamento espontâneo não está bem definido, sabendo-se que sua localização é mais importante que seu tamanho e que ele exige, quando presente o abortamento de repetição, tratamento cirúrgico.
- As sinéqüias uterinas resultam de agressões às camadas mais profundas do endométrio como curetagens vigorosas e repetidas. As aderências que se formam podem provocar amenorréia ou abortamentos de repetição. São diagnosticadas pela histeroscopia e tratadas por lise endoscópica seguida da colocação temporária de dispositivo intra-uterino (DIU) para que se impeça a formação de novas aderências.
- As malformações uterinas (útero unicorno, didelfo, bicorno ou septado – Figura 2) decorrem de anormalidades embriológicas na formação ou fusão do ducto Mülleriano. Embora sejam observadas em apenas 0,1% da população, estão presentes em 15 a 30% das mulheres com perdas gestacionais recorrentes, sobretudo tardias. As possibilidades de tratamento envolvem cirurgias específicas, como a vaginopIastia e o procedimento de Strassman.

Copyright© AutenticMed 2004 – www.autenticmed.com.br
Rascunho para editoração

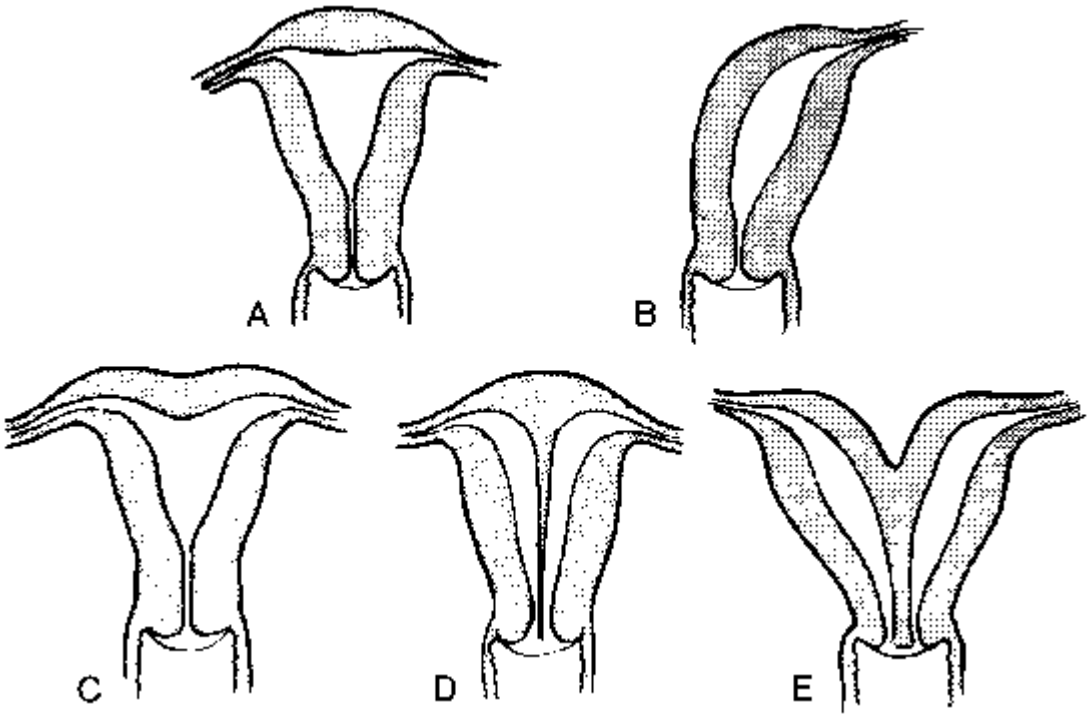

Figura 2 – Representação esquemática de algumas anormalidades de fusão mülleriana. (A) útero normal, (B) útero unicorno, (C) útero arcuado, (D) útero septado e (E) útero bicorno.

Doenças Endócrinas

As principais doenças endócrinas que se associam ao abortamento são a insuficiência da fase lútea, a patologia tireoidiana e o diabete melito.

Insuficiência lútea
A insuficiência da fase Iuteínica é caracterizada por produção inadequada de progesterona pelo corpo lúteo e, conseqüentemente, por inadequado desenvolvimento do endométrio. Pode ser responsabilizada por abortamento precoce, por vezes subclinico. Embora estudos histoquimicos demonstrem capacidade do trofoblasto em sintetizar progesterona a partir de 7 semanas de gestação, é o corpo lúteo o responsável maior pela produção do hormônio e pela manutenção endócrina da gravidez nas primeiras 10 semanas de gestação. A correção da insuficiência luteinica se faz pela administração de progesterona ámãe, com acompanhamento da dosagem do hormônio por radioimunoensaio.

Tireoidopatias
As doenças da tireóide, se associam com freqüência ao abortamento habitual. O hipotireoídísmo, causa comum de infertilidade, pode levar ao abortamento pela diminuição na produção de T4, hormônio necessário ao desenvolvimento fetal. Demais disso, cite-se a deficiência de iodo, alteração que desempenha papel secundário na interrupção da gestação. Já no hipertiroidisrno, a fertilidade está preservada e a doença, quando grave, pode acompanhar-se de abortamento espontãneo ou de morte fetal súbita.

Diabetes

Maior prevalência de abortamento e de mal-formações congênitas é observada no diabete melito dependente de insulina, em especial quando a gestação se inicia com a doença fora de controle. Alguns estudos mostraram que quando a hemoglobina glicosilada se encontra elevada acima de 4 desvios padrões do valor normal, se eleva também a probabilidade de perda fetal. O estado euglicêmico periconcepcional favorece, em muito, o prognóstico da gestação.

Mecanismos Imunológicos

Auto-Imunidade

A auto-imunidade é o processo pelo qual uma resposta humoral ou celular é dirigida contra componente específico do hospedeiro. Tem sido referida taxa majorada de abortamentos e mortes fetais recorrentes em pacientes com doença auto-imune como o lupus eritematoso sistêmico e a síndrome do anticorpo antifosfolipídeo, sendo a associação mais notável observada entre as perdas gestacionais e a presença de anticorpos anticardiolipina e antifosfolipideos. Acredita-se que esses anticorpos, demais de provocarem reação inflamatória do tecido intersticial, inibam a síntese de prostaciclina por bloqueio do endotélio vascular na liberação de fosfolipídeos precursores das prostaglandinas provocando, como conseqüência, vasoconstrição, agregação plaquetária, trombose vascular e necrose tecidual.

Drogas, agentes químicos e outros agentes ambientais

Varios agentes exógenos tem sido implicados como causa de abortamentos, embora a evidência de clara associação de causa e efeito nas situações de exposição de curta duração e em baixas doses seja rara.

Radiação

Altas doses de radiação é conhecido agente causador de perdas fetais, embora a maior parte dos exames propedêuticos com raios X não estejam associados à doses elevadas de radiação.

Tabagismo

O tabagismo tem sido aceito como fator etiológico do abortamento, mas não há ainda evidência científica desta associação na presença de outros fatores confundidores.

Cafeína

O consenso atual sobre os efeitos deletérios da cafeína já existe há longa data, apesar das evidências só se basearem em trabalhos retrospectivos.

Alcool

A ingestão de bebidas acoólicas no primeiro trimestre, segundo alguns autores, eleva discretamente a taxa de abortamento. Apesar das orientações sobre a abstinência de alcool na gestação, estas medidas têm impacto muito discreto na incidência geral de abortamento.

Doença materna severa

Muitas doenças debilitantes maternas tem sido implicadas na gênese do abortamento precoce. A paciente gravemente enferma raramente engravida, mas o processo pode piorar após o início da gravidez, principalmente durante o curso de doenças que consomem o organismo.

Copyright© AutenticMed 2004 – www.autenticmed.com.br
Rascunho para editoração

FORMAS CLÍNICAS

AMEAÇA DE ABORTAMENTO

Aproximadamente 25% das gestações cursam com sangramento vaginal no primeiro trimestre. As características clínicas deste quadro são:

A ameaça de abortamento se caracteriza por qualquer sangramento vaginal na primeira metade da gestação em que a avaliação fetal demonster estar o ôvo íntegro e viável. Das mulheres que sangram na primeira metade da gravidez, cerca de 50% irão abortar.

O sangramento usualmente é pequeno, de cor viva ou escura.

As cólicas abdominais geralmente sucedem a hemorragia, mas podem acompanhá-la. Ocorrem devido a metrossístoles intermitentes. Sua intensidade e repetição não se relacionam com o prognóstico.

O achado clínico mais importante neste quadro é o colo uterino (orifício interno) ainda permanecer fechado ao toque vaginal.

O diagnóstico diferencial da hemorragia no primeiro trimestre deve ser realizado com outras causas de sangramento na primeira metade da gravidez (neoplasia trofoblástica gestacional e prenhez ectópica) e em seguida determinar se há viabilidade fetal para continuação da gestação.

O exame ultra-sonográfico pela via transvaginal oferece informações sobre a vitalidade fetal e a dosagem seriada da gonadotrofina coriônica fornece dados sobre o prognóstico da evolução da gravidez. A ultra-sonografia é um método valioso de avaliação. Estando presentes os batimentos cardiofetais, o prognóstico é bom na grande maioria dos casos. Nas gestações muito precoces, em que ainda não são identificáveis os batimentos cardíacos fetais, a demonstração sonográfica de um saco gestacional bem formado, com ecos centrais compatíveis com o embrião indica que o produto está em boas condições.

Figura 3 – Exame ultra-sonográfico revelando limites irregulares do saco gestacional e extensa área de hematoma retro-ovular. Estes são achados de mau prognóstico para a evolução da gravidez.

Copyright© AutenticMed 2004 – www.autenticmed.com.br
Rascunho para editoração

Por outro lado, um saco gestacional vazio, sem ecos embrionários indica um mau prognóstico, com fortes indícios de morte do concepto. Muito freqüentemente exames seriados são necessários para confirmação diagnóstica.

As dosagens hormonais podem auxiliar muito os exames de imagem na avaliação da viabilidade do produto em uma ameaça de abortamento. De uma forma geral, quando identificamos um saco gestacional intra-uterino, as dosagens de β-hCG devem ser superiores a l000mUl/ml.

Conduta

Após o diagnóstico da ameaça de abortamento, estando o concepto ainda viável, devemos indicar repouso relativo, a utilização de antiespasmódicos, proibição do coito enquanto perdurar a ameaça, tranqüilizar a paciente e, em alguns casos, proceder a administração hormonal. A utilização desta última recomendação é controversa, pois nas ameaças de abortamento em que foi utilizada, retardou a interrupção e expulsão do produto da gravidez, sem alterar a incidência do abortamento.

ABORTAMENTO INCOMPLETO, TRABALHO DE ABORTAMENTO, ABORTAMENTO INEVITÁVEL OU ABORTAMENTO EM CURSO

Neste quadro a hemorragia é mais intensa e comumente caracterizada por sangue vivo. As cólicas são mais intensas e com freqüência mais nítida. O útero apresenta volume proporcional a idade gestacional, a não ser que a morte do embrião seja antiga. As membranas ficam herniadas no orifício externo uterino, que fica entreaberto.Quase sempre é precedido por período de ameaça de abonamento.

O exame clínico evidencia colo dilatado (orifício interno) e serve para o diagnóstico do abortamento inevitável.

A ultra-sonografia evidencia saco gestacional baixo, geralmente demonstra área de descolamento ovular (hematoma) e colo dilatado (Figura 4).

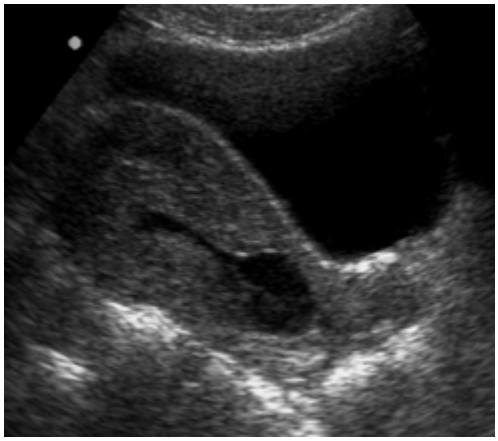

Figura 4 – Imagem ultra-sonográfica revelando saco gestacional em processo de expulsão.

Copyright© AutenticMed 2004 – www.autenticmed.com.br
Rascunho para editoração

Conduta

A conduta depende da idade gestacional. Até a l6ª semana, procede-se a aspiração à vácuo ou curetagem. Após este período administra-se primeiramente ocitócitos intravenosos e, se necessário, procede-se o esvaziamento instrumental de restos ovulares e/ou placentários.

Atualmente, quando a gestação tem menos de 12 semanas pratica-se a aspiração manual intra-uterina (AMIU), a aspiração a vácuo ou a curetagem uterina. Em gestações com mais de 12 semanas com concepto na cavidade, deve ser instituído a infusão de ocitocina ou a colocação de comprimidos de misoprostol (2OOμg a cada 6 h) no fundo de saco vaginal posterior para tentativa de expulsão, procedendo-se a curetagem de revisão posteriormente.

Complicação freqüente dos procedimentos de manipulação intra-uterina (curetagem, aspiração a vácuo, AMIU) é a perfuração uterina (Figura 5). A perfuração uterina deve ser investigada com laparotomia exploradora se houver qualquer suspeita de lesão a órgãos intra-abdominais ou sangramento ativo. Caso contrário, pode ser considerada a observação clínica criteriosa.

(((Entrar aqui com a Figura 5
Legenda:
Figura 5 – Perfuração uterina complicada durante curetagem uterina com exteriorização de alça intestinal.)))
A avaliação do tipo sanguíneo materno é fundamental, pois caso a paciente seja Rh negativo e apresente o teste de Coombs indireto negativo deve-se administrar imunoglobulina profilática.

ABORTAMENTO COMPLETO

Esta forma clínica ocorre quando há expulsão do ovo por completo. A paciente não se apresenta com cólicas e reduz-se o sangramento a perdas discretas. É observado com freqüência em abortamentos até a 8ª semana de gestação. A conduta é expectante até a completa resolução do quadro.

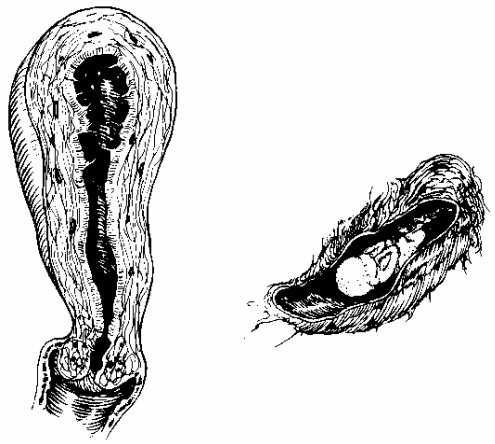

Figura 6 – Abortamento completo.

ABORTAMENTO INCOMPLETO

Copyright© AutenticMed 2004 – www.autenticmed.com.br
Rascunho para editoração

Denomina-se a forma incompleta de abortamento quando há eliminação parcial do ovo, causando hemorragia e possível infecção. Este quadro geralmente se caracteriza pela expulsão fetal, com retenção dos anexos embrionários. É mais comum após oito semanas de gestação.

A hemorragia é abundante, as cólicas médias ou intensas são persistentes e o colo uterino apresenta-se dilatado ao toque vaginal.

A ultra-sonografia confirma o diagnóstico através de ecos intra-uterinos agrupados, que correspondem a presença de trofoblasto (restos ovulares).

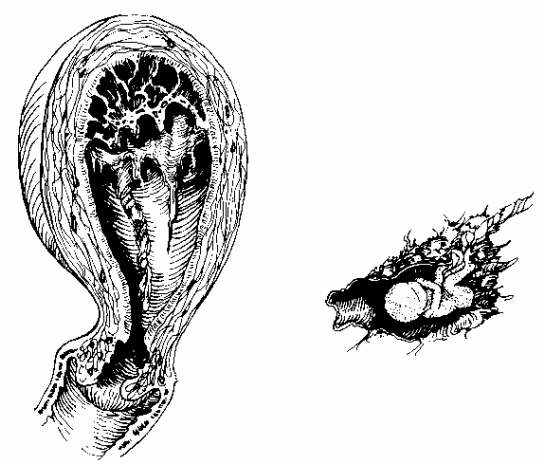

Figura 7 – Abortamento incompleto

Conduta

A conduta é o esvaziamento da cavidade uterina através das mesmas técnicas referidas na conduta frente ao abortamento inevitável.

ABORTAMENTO INFECTADO

Antecedentes de ameaça de aborto com expulsão incompleta do ovo e restos ovulares retidos por tempo prolongado; introdução de soluções, sondas e hastes de laminária ou manipulação instrumental intracavitária predispõem a cavidade uterina à infecção. As complicações infecciosas estão muito mais associadas aos abortamentos provocados, mas também podem aparecer após interrupções espontâneas da gravidez.

Os microorganismos mais freqüentemente associados são os existentes na flora normal do trato genital e gastrintestinal como os cocos anaeróbios (peptococos, peptoestreptococos e bacteróides), Escherichia coli e Clostridium perfringens, também denominado Clostridium welchii (14%).
Clinicamente o abortamento complicado com infecção é classificado em três estágios de gravidade crescente:

1. É o tipo mais comum. A infecção limita-se ao conteúdo intracavitário, à decidua e provavelmente ao miométrio. Há elevação da temperatura corporal, acima de 38° C. As dores são contínuas e discretas. À palpação do abdome, não há irritação

peritoneal. Geralmente a hemorragia é escassa. Há somente uma endometrite ou uma endomiometrite.

2. Localiza-se a infecção em todo o miométrio, paramétrios, anexos e compromete o peritônio pélvico. A hemorragia não é relevante. O sangue escoa misturado ao líquido purulento e o odor é fétido. A temperatura situa-se em tomo dos 39° C. A paciente apresenta taquicardia, desidratação, anemia e paresia intestinal. A realização do exame pélvico é quase impossível devido a dor que provoca. A infecção genital já evoluiu para pelveperitonite.

3. A infecção é generalizada. Em geral estão presentes: pulso rápido e fino, hipotensão, vômitos, abdome distendido, anemia, icterícia, desidratação acentuada e temperatura elevada. Ainda pode ocorrer falência cardíaca decorrente de endocardite ou miocardite, tromboflebite, embolia pulmonar e insuficiência renal aguda. Comumente há abscessos no fundo de saco de Douglas, retroperitoneais, sub-hepáticos e sub-diafragmáticos, entre as alças e epíplon. Infarto utero-anexial ocorre nos casos de abortamento provocado por substâncias injetadas no útero.

Conduta

Para orientar a terapêutica, realiza-se hemoculturas e culturas de material do canal cervical. A antibioficoterapia empírica deve ser imediatamente iniciada após a colheita das culturas.

O esquema sugerido é a combinação de ampicilina ou penicilina cristalina + gentamicina + clindamicina ou metronidazol. Após instituição da antibioticoterapia, deve-se proceder ao esvaziamentodo útero. Caso haja abscessos, estes devem ser drenados. Posteriormente, o esquema antibiótico é direcionado conforme o resultado das culturas. Em casos graves com peritonite e sepse pode ser necessária a histerectomia além da abordagem extensa da cavidade peritoneal, com lavagem exaustiva.

Abortamento retido

Suspeita-se de abortamento retido quando todos os sinais de gravidez na mulher desaparecem, mas não há eliminação do conteúdo uterino. Em geral, após a morte do concepto, ocorre a sua expulsão em um prazo que em geral não ultrapassa 4 semanas. Caso este prazo exceda as 4 semanas, confirma-se o aborto retido.

As possíveis complicações desta retenção são os distúrbios de hemocoagulação (hipofibrinogenemia) e as infecções.

A ultra-sonografia confirma o quadro, demonstrando eco fetal dentro do saco gestacional, porém os batimentos cardíacos fetais estão ausentes. O útero deve ser esvaziado.

Abortamento habitual

Dizemos que o abortamento habitual (ou abortamento de repetição) encontra-se presente na ocorrência de, no mínimo, três interrupções sucessivas da gravidez. Não é freqüente, correspondendo a 0,5% de todas as gestações. Atualmente, aceita-se que para mulheres com idade superior a 30 anos bastam duas perdas gestacionais seguidas para definir o abortamento habitual. Dentre os fatores etiológicos do abortamento habitual, destacam-se:

- Doenças cromossomiais

- Anomalias do útero
- Doenças da tireóide
- Diabete melito
- Insuficiência do corpo lúteo
- Síndrome do anticorpo antifosfolipídico
- Incompetência istmocervical

INCOMPETÊNCIA ISTMOCERVICAL

A incompetência istmocervical é causa de abonamento tardio ou de parto prematuro habitual. Etiologicamente relaciona-se com as seguintes causas:

- Adquiridas (traumáticas): conizações, dilatações forçadas do colo, extração fetal difícil, cesárea excessivamente baixa lesionando as fibras elásticas da cérvice.

- Congênitas: atribuídas em muitos casos a exposição intra-uterina ao dietilestilbestrol, ocasionando a fraqueza dos tecidos regionais ou malformações da matriz.

O Abortamento ocorre pela associação ou não de um ou mais mecanismos descritos a seguir:

- A contração uterina é estimulada pela dilatação istmocervical

- A facilidade de ocorrer rotura das membranas devido a falta de apoio das membranas com a abertura do óstio cervical

- Pode haver contaminação das membranas em decorrência do contato direto do ovo com a cavidade vaginal, podendo também ocorrer deciduítes e placentites.

Fora da gravidez, o procedimento diagnóstico mais importante é a histerografia, realizada na fase pré-menstrual (constricção máxima do istmo), sendo considerado incompetente o canal que apresentar espessura maior que 1 cm. Durante a gestação ao exame pélvico, observa-se o colo e nota-se o aumento de sua amplitude, que chega a 2-3 cm em tomo da 16ª semana. A herniação do saco gestacional através do istmo é demonstrada na ultrasonografia fechando o diagnóstico.

Conduta

O tratamento fora da gravidez é realizado através da cirurgia de Lash. No curso da gestação (conduta habitualmente preferida devido ao risco de estenose do canal cervical pela cirurgia de Lash), procura-se fechar o istmo e o colo através da circlagem (existem várias técnicas, uma das mais utilizadas é a de McDonald, Figura 8). Este procedimento está indicado entre 12 e 15 semanas de gravidez. No pós-operatório utiliza-se medicação útero-inibidora, recomenda-se repouso relativo por 1 mês, assim como proibição do coito. Quando o trabalho de parto se anuncia, os fios utilizados no processo cirúrgico são seccionados.

(Colocar a figura 8 –

Legenda:

Copyright© AutenticMed 2004 – www.autenticmed.com.br
Rascunho para editoração

Figura 8 – Técnica da circlagem à McDonald. Um fio de sutura grosso e inabsorvível é colocado de forma a fechar o orifício interno do colo uterino. Este fio é retirado antes do parto.)

GRAVIDEZ ECTÓPICA

A prenhez ectópica é caracterizada pela implantação ovular fora da cavidade uterina. A denominação é mais apropriada do que gravidez extra-uterina por contemplar as implantações cervical e intersticial, classificadas por alguns como gestações heterotópicas.
Ocorre em 1% das gestações e é mais comum nas mulheres acima dos 30 anos e naquelas que já engravidaram previamente
Fora do útero, o ovo pode se implantar na trompa (gravidez tubária ístmica, ampular, infundibular ou fimbriária), no ovário (prenhez ovariana), no ligamento largo (gestação intraligamentar) e no peritônio (gravidez abdominal). No útero, mas fora da sua localização habitual, a gestação pode se desenvolver no colo uterino (prenhez cervical) e no intersticio tubário (gravidez intersticial).
As localizações e as respectivas freqüências de ocorrência da gestação ectópica estão demonstradas na Figura 1, evidenciando que a prenhez tubária ampular responde por mais de 98% dos casos de ovos implantados em locais inadequados.

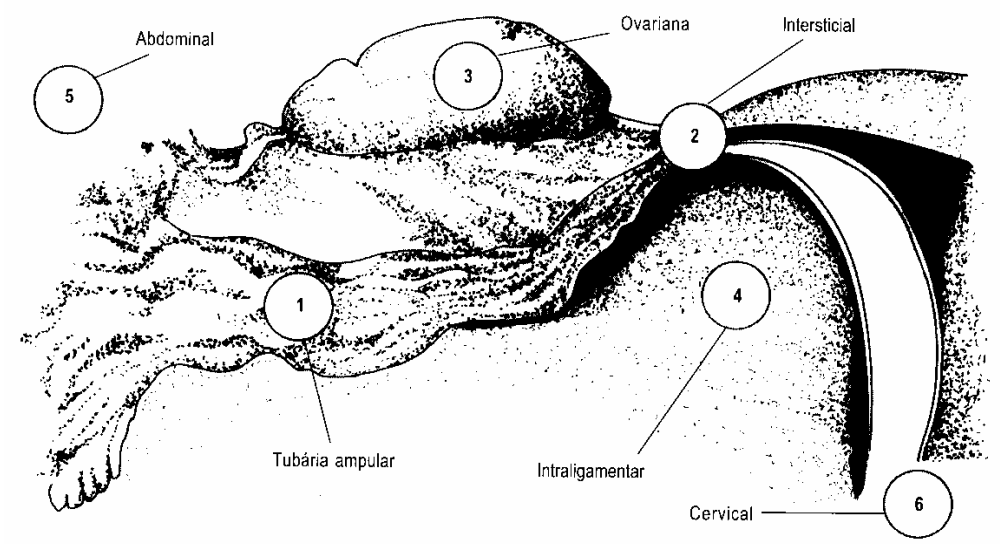

Figura 9 - Freqüências em ordem decrescente de localização:

1. Ampular 55%
2. Istmica 25%
3. Fimbriária 17%
4. Intersticial 2%
5. Ovariana <0,5%
6. Abdominal <0,1%

Etiologia e Etiopatogenia

No processo de fecundação, o óvulo é captado pelas fímbrias tubárias, levado até o terço externo da trompa (ampola) e ai fertilizado. Conduzido por movimentos ciliares peristálticos, o ovo recém-fecundado migra para o óstio tubário interno e, a seguir, para a cavidade uterina, onde se implanta (nidação ovular). Sempre que esse processo for dificultado ou que o leito fisiológico de nidação se mostre não receptivo, haverá a possibilidade de implantação em local anterior (gravidez tubária) ou posterior (prenhez cervical) ao corpo uterino.

Alterações na pelve (aderências, tumores), na anatomia das trompas (obstrução, estenoses), na fisiologia de seu epitélio ciliar (infecções, colabamentos) ou na estrutura do endométrio do corpo uterino (cicatrizes, fibroses) predispóem ao surgimento de gravidez ectópica.

Fatores de Risco Maiores

- Salpingites e endossalpingites, em especial por *Chlamydia trachomatís* ou por *Neisse*-ria *gonorrhoeae.*
- Alterações anatómicas da trompa, como diverticulos, tumores e hipoplasia.
- Dispositivo intra-uierino. Gravidez ectópica anterior, principalmente quando a conduta foi conservadora.
- Endometriose pélvica
- Procedimentos cirúrgicos prévios, como a laqueadura e a plástica tubária.

Fatores de Risco Menores

- Infertilidade tratada com indutores de ovulação.
- Múltiplos parceiros sexuais. Infecção ginecológica antiga, como a tuberculose genital.
- Cirurgias abdominais prévias, como a apendicectomia.
- Tabagismo.

Quadro clínico e Diagnóstico

O ideal é que o diagnóstico seja feito antes que os sintomas mais exuberantes apareçam, pois disso dependerá o tratamento e o prognóstico da paciente. Evita-se assim hemorragia por vezes intensa e a necessidade de intervir cirurgicamente em caráter emergencial.

Diagnóstico Clínico

Gravidez Tubária

A gestação tubária em trompa íntegra e organizada cursa com sintomatologia discreta, embora raramente evolua para além de 12 semanas de gravidez. Os sintomas iniciais, quando da resolução do processo, variam entre uma simples e discreta dor abdominal, por vezes irradiada para o ombro (*sinal de Laffon*) e acompanhada de sangramento de pequena monta e de palidez cutãnea, quando do *abortamento tubá rio.*

O quadro mais exuberante caracterizado por abdome agudo, alterações hemodinãmicas e choque hipovolémico, ocorre mais freqüentemente nos casos de *rotura da trompa.*

Copyright© AutenticMed 2004 – www.autenticmed.com.br
Rascunho para editoração

O exame físico mostra útero menor do que o esperado para a idade gestacional, equimose periumbilical (*sinal de Cullen*), abaulamento e dor ao toque digital do fundo-de-saco posterior de Douglas (*sinal de Proust*) e dor à mobilização do colo uterino, que se encontra amolecido. A palpação da massa anexial só é possível na metade dos casos.

Conduta esclarecedora que pode ser assumida na suspeita de gravidez tubária rota é a *culdocentese* (Figura 2), que consiste na punção com agulha longa e de grosso calibre do fundo-de-saco de Douglas, que ao revelar sangue incoagulável, reforça substancialmente o diagnóstico.

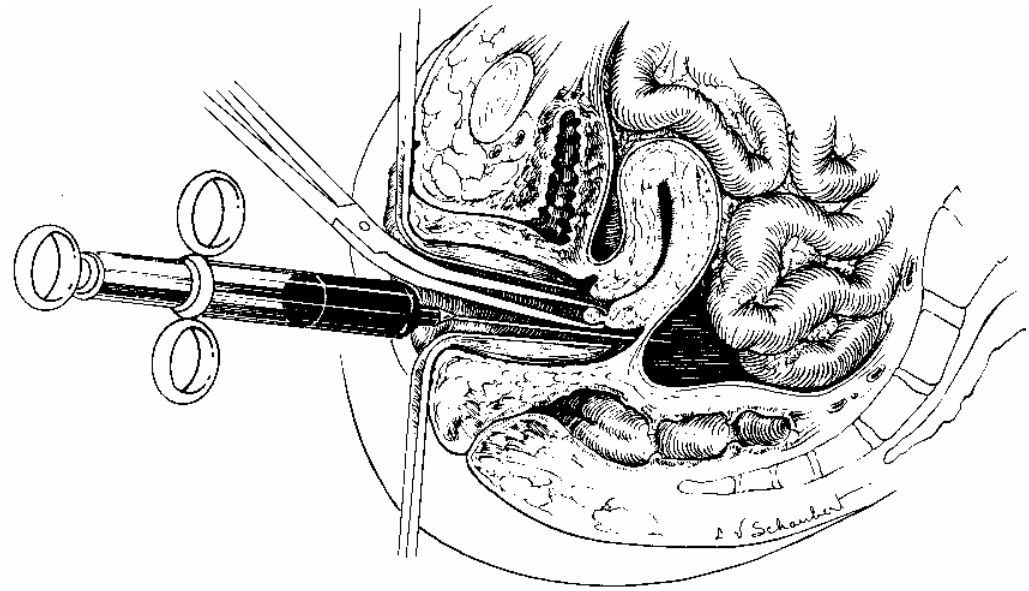

Figura 10 – Culdocentese, ou punção do fundo de saco de Douglas.

Do ponto de vista clínico, como já dito, a evolução da prenhez tubária pode *ser aguda,* quadro exuberante e severo que caracteriza a rotura tubária*,* e *subaguda,* quadro no mais das vezes de progressão insidiosa que acompanha o abortamento tubário.

O comportamento clínico da gravidez ovariana e da gestação intersticial é muito semelhante ao da tubária, reservando o diagnóstico diferencial para o procedimento de imagem, em especial a ultra-sonografia.

Gravidez Abdominal

A gravidez abdominal pode ser *primária,* de difícil comprovação, ou *secundária* à implantação do ovo na trompa, ampola ou fímbria, seguida de abortamento para a cavidade abdominal e posterior reimplantação do saco gestacional, preferentemente no ligamento largo, no fundo-de-saco de *Douglas* ou no grande omento.

Na grande maioria das vezes o seu diagnóstico clínico é difícil, podendo ser suspeitado pela queixa de dor abdominal induzida por movimentos fetais e pela imprecisão do contorno uterino ao exame físico, com as partes fetais superficiais e facilmente palpáveis. O exame ultrasonográfico pode não ser conclusivo, em especial nas gestações avançadas, onde é de utilidade para o diagnóstico a perfusão venosa de ocitocina seguida da percepção pela palpação abdominal das metrossístoles.

Nesse tipo de gravidez ectópica existe a possibilidade do desenvolvimento fetal até idades mais avançadas, com alta prevalência de malformações estruturais do concepto. A morte fetal é comum e pode ser acompanhada de processos degenerativos adiposos (*adipocere*) ou de deposição de cálcio (*litopédio*). Essa evolução pode ser tenta e, desde que não haja repercussão em órgãos vizinhos, assintomática.

Gravidez Ovariana

O curso da gravidez ovariana é similar ao da tubária, e o diagnóstico diferencial entre as duas é difícil, na maioria das vezes histológico, exigindo-se, para que a primeira seja atestada, que os quatro critérios de *Spíegelberg* sejam preenchidos:

- A trompa do ovário comprometido deve estar intacta.
- Saco gestacional deve estar implantado no ovário.
- A gravidez necessita estar conectada ao útero pelo pedículo tubo-ovariano.
- Deve ser encontrado tecido ovaríano na parede do saco gestacional.

Gravidez Cervical

A gravidez cervical, caracterizada por hemorragia incontrolável do colo uterino, é muito rara, embora com o incremento dos procedimentos de fertilização assistida, essa ocorrência tenda a aumentar. Entre 1983 e 1997, a literatura descreve 62 casos de gestação cervical única diagnosticados em multiparas, entre 5 e 7 semanas de gravidez, que, na maioria das vezes, informavam episódio anterior de abortamento

O seu diagnóstico clínico se faz pela visualização do colo uterino, aumentado e congesto, ou pelo toque vaginal, que poderá detectar tumoração cervical dolorosa e de sangramento fácil.

Gravidez Ectópica Combinada

É combinação caracterizada pela presença simutânea de gestações intra-uterina e extra--uterina, na maioria das vezes nas trompas, conseqüentes à ovulação múltipla com diferentes sítios de nidação. Sua incidência tem crescido com os procedimentos de fertilização assistida, onde drogas indutoras da ovulação são empregadas.

A sintomatologia e o exame físico seguem os quadros clássicos de gravidez tubária, e o tratamento deve estar voltado para a remoção da gestação ectópica sem prejuízo para a prenhez tópica, procedimento mandatório e, quando o ovo extra-uterino está implantado na trompa.

Diagnóstico Laboratorial

A associação da dosagem plasmática da fração beta do hormônio gonadotrófico coriônico (β-hCG) com a ultra-sonografia transvaginal permite detectar cerca de 90% das gestações ectópicas. A eficiência dos métodos, quando simultaneamente empregados, pode chegar a 100%, caso o valor da β-hCG seja superior a 1.500 mUI/ml e a ultra-sonografia afirmar a ausência de saco gestacional intra-uterino. Além deste achado, a concentração de β-hCG no plasma materno, quando a gestação é tópica, dobra a cada dois dias, período que não é

respeitado pela prenhez ectópica em que a produção desse hormônio sofre incremento de modo bem mais lento.

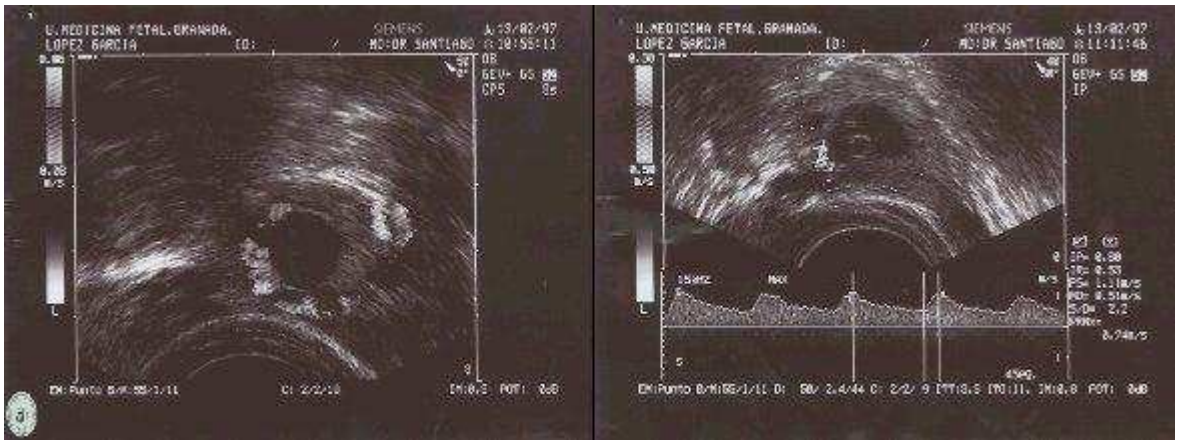

Figura 11 – Exame ultra-sonográfico demonstrando saco ovular anexial com circulação de baixa resistência à dopplerfluxometria.

A dopplerflumetria, ao mostrar fluxo sangüineo de baixa resistência na artéria tubária do lado supostamente comprometido e ao sugerir intensa neoformação vascular em possível tumoração observada pela uttra-sonografia, pode auxiliar na confirmação diagnóstica da prenhez tubária.

A videolaparoscopia para o diagnóstico está indicada quando os demais métodos não possibilitaram o diagnóstico de certeza da gravidez ectópica, constituindo-se na grande maioria dos casos, recurso propedêutico e terapêutico de eleição.

Diagnóstico Diferencial

O diagnóstico diferencial da gestação ectópica se faz com outras afecções abdominais agudas, tais como:

- Gravidez tópica.
- Abortamento tópico.
- Torção de cisto de ovário.
- Rotura de cisto folicular ou de corpo amarelo gravidico.
- Processo inflamatório anexial. Apendicite aguda.
- Mioma subseroso torcido.
- Infecção urinária aguda.
- Endometriose.

A Tabela 2 apresenta os dados clínicos essenciais da prenhez ectópica quando comparado ao de outras situações que se prestam, com maior freqüência, para confundir o seu diagnóstico, como a doença inflamatória pélvica, as doenças ovarianas, o abortamento tópico e a gravidez intrauterina.

Tabela 2. Diagnóstico diferencial da gravidez ectópica

Achados clínicos	Gestação ectópica	Doença inf. pélvica	Tumores ovarianos	Abortamento tópico	Gestação tópica
Dor	Epiosódios	Constante	Epiosódios	Cólicas	Cólicas

Copyright© AutenticMed 2004 – www.autenticmed.com.br
Rascunho para editoração

	recorrentes		recorrentes	freqëntes	ocasionais
Amenorréia	Presente	Ausente	Variável	Presente	Presente
Sangramento vaginal	Presente	Variável	Ausente	Presente	Ausente
Abdome doloroso	Presente	Intenso	Presente	Ausente	Ausente
Defesa abdominal	Presente	Intensa	Presente	Ausente	Ausente
Tumoração pélvica	Presente	Presente	Presente	Ausente	Ausente
Culdocentese	+ sangue	+ purulenta	-	-	-
Teste de gravidez	+	-	-	+/-	+
Leucocitose	+	+++	+	-	-

Tratamento

O tratamento da prenhez ectópica pode ser resumido em três segmentos principais: a gestação tubária, a prenhez abdominal e a gravidez cervical. Todas as outras formas de gestação ectópica a uma dessas se assemelham, não justificando aqui serem individualizadas.

Prenhez Tubária

No passado o tratamento da gravidez tubária ou da prenhez ovariana, em qualquer estágio evolutivo, era sempre feito por laparotomia e implicava na remoção da trompa ou do ovário acometido. Na atualidade, os avanços tecnológicos, com o diagnóstico precoce e pelo surgimento de procedimentos menos invasivos, e até mesmo conservadores, a cirurgia mutiladora está indicada somente na vigência de descompensação hemodinãmica da paciente.

Tratamento Cirúrgico

O tratamento cirúrgico é a primeira escolha quando acontece a rotura tubária acompanhada de anemia importante e de hipotensão arterial materna. É também indicado nos casos em que o diâmetro médio do saco gestacional ultrapassa 4cm, medido pela ultra-sonografia, e na presença de dor pélvica que persiste por período superior a 24 horas. A cirurgia laparoscópica tem preferência sobre a laparotomia por apresentar menor custo, menor perda sangüinea, menor exigência anestésica e recuperação mais rápida. A laparotomia assume importância quando a paciente demostrar sinais de descompensação hemodinâmica. Imperiosa a lembrança de que não se deve começar operação alguma para tratamento de prenhez ectópica, em qualquer de suas modalidades, sem unidades de sangue total disponíveis .

A salpingostomia linear laparoscópica é recomendada para a gravidez ampular. Após incisão linear tubária o saco gestacional é removido por sucção. Já a gravidez ístmica deve ser tratada com incisão transversa na trompa e anastomose das porções restantes.

Copyright© AutenticMed 2004 – www.autenticmed.com.br
Rascunho para editoração

A salpingectomia fica reservada para os casos de sangramento intenso, rotura tubária extensa ou quando houver indicação de esterilização definitiva.

Os maiores argumentos contrários à cirurgia conservadora da gestação tubária são a possibilidade de falha na remoção integral do tecido trofoblástico, com posterior implante no peritônio, e a maior freqüência de prenhez ectópica recorrente.

Para todos os procedimentos cirúrgicos, o seguimento pós-operatório deve incluir dosagens plasmáticas semanais de β-hCG, até sua completa negativação, e abstinência sexual, até o primeiro fluxo menstrual. Quando os exames resultarem na presença de atividade trofoblástica residual, a administração intramuscular de metotrexato, na dose de 50mg/m^2 de área corporal, reduz em 90% a chance de permanência do tecido trofoblástico ativo.

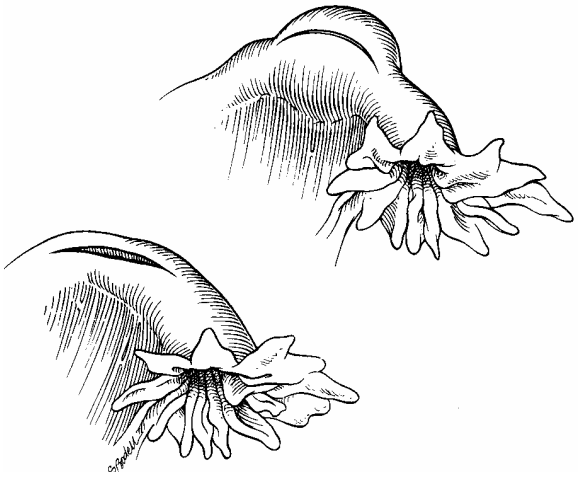

Figura 12 - Salpingostomia linear.

Conduta Medicamentosa

O tratamento medicamentoso da prenhez ectópica pela administração de metotrexato, evita os custos e os riscos do procedimento cirúrgico, sendo conduta de escolha em diversos serviços para o manuseio da prenhez tubária. Os critérios clínicos para utilização da conduta medicamentosa são:

- Gestação tubária íntegra
- saco gestacional menor que 4cm de diâmetro médio medido pela ultra-sonografia.
- Ausência de hemorragia intra-abdominal intensa

O metotrexato é antagonista do ácido fólico e inibe a produção das purinas e das pirimidinas, interferindo na síntese de DNA e na multiplicação celular. Sua ação sobre o tecido trofoblástico é evidente, e os esquemas posológicos sugeridos para o seu emprego no tratamento conservador da prenhez ectópica são:

- 1 mg de metotrexato por kg de peso corporal, administrados por via intramuscular em dias alternados até a queda na dosagem plasmática de β-hCG, necessariamente superior a 15% no intervalo de 48 horas, empregado em associação com o ácido folínico (fator de resgate do ácido fólico).

- 50 mg de metotrexato por m^2 de área corporal, administrados por via intramuscular em dose única.
- Injeção direta de altas doses do metotrexato no sítio de implantação do ovo. Tem como vantagem a diminuição dos efeitos colaterais da droga e como desvantagem a necessidade de procedimentos invasivos para a sua administração, laparoscopía ou punção do ovo ectópico guiada pela ultra-sonografia.

Os principais efeitos colaterais do metotrexato são: supressão medular de pequena intensidade, que pode ser controlada pela administração de ácido folínico e que cessa com a descontinuidade da droga, toxicidade hepática aguda e crônica, estomatite, dor abdominal, fibrose pulmonar e alopécia.

Está indicado nas pacientes Rh-negativo e Coombs indireto negativo a administração da imunoglobulina anti-D para a prevenção de possível isoimunização materna.

Prenhez Abdominal

O tratamento da prenhez abdominal é fundamentalmente cirúrgico e indicado tão logo o diagnóstico tenha sido feito e haja sangue disponível para eventual reposição volêmica, em grande parte das vezes necessária. Tendo sido constatada a morte fetal, alguns serviços advogam o aguardo de algum tempo para a operação, período em que a degeneração placentária diminui os riscos de hemorragias de vulto.

No ato operatório, conduta aceita pela maioria é a retirada do feto e de parte dos anexos, com a placenta sendo mantida no seu sitio de implantação. Tentativa de descolamento placentário pode causar hemorragia vultosa pela intensa vascularização observada no seu leito. O procedimento deve ser complementado com a administração de metotrexato nas doses já referidas neste capítulo. As exceções ficam para implantações em locais onde, sabidamente, a rede vascular é pobre ou para as placentas que se descolam espontaneamente, fato mais comum quando a morte fetal já ocorreu há algum tempo.

Prenhez Cervical

Diversos são os procedimentos propostos para tratar a prenhez cervical sem comprometer a fertilidade da mulher pela prática da histerectomia total. Destacam-se a curetagem do colo do útero seguida da hemostasia por balão introduzido na cérvice uterina, a embolização ou ligadura da artéria uterina e o tratamento medicamentoso com metotrexato nas doses anteriormente discutidas. Este último procedimento tem a preferência da literatura.

DOENÇA TROFOBLÁSTICA GESTACIONAL

A doença trofoblástica gestacional (DTG) engloba grupo heterogêneo de lesões caracterizadas por proliferação anornal do trofoblasto. Embora a verdadeira variação geográfica da DTG seja desconhecida, a incidência de mola hidatiforme, geralmente expressa em relação ao total de gestações em uma comunidade, é estimada em 1:10.000 a 1:70.000 nos países do Ocidente e 1:250 a 1:6.000 na Ásia.

Copyright© AutenticMed 2004 – www.autenticmed.com.br
Rascunho para editoração

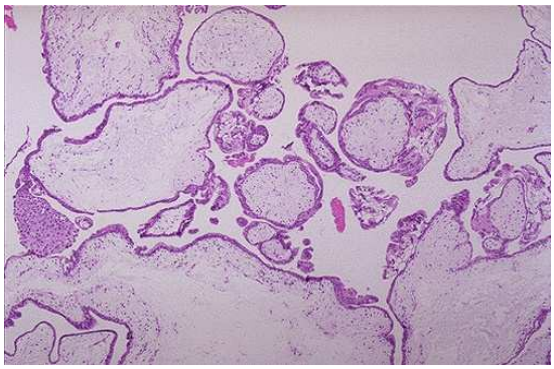

Figura 13 – Aspecto microscópio da mola hidatiforme, que revela edema das vilosidades, hiperplasia do trofoblasto e ausência de vasos fetais no estroma vilositário.

Fatores de Risco

Como a etiologia da doença é ainda desconhecida, estão listados, a seguir, diversos fatores de risco que podem estar relacionados com a DTG. A mola hidatiforme é mais freqüente nas mulheres com mais de 40 anos que apresentam problemas de infertilidade e que referem história de gestação molar anterior.

- Idade materna - A idade materna é importante fator de risco e mantém com a DTG correlação exponencial, onde as adolescentes mostram pequena incidência da doença e as mulheres com mais de 40 anos de idade exibem números elevados.
- História reprodutiva - A DTG está relacionada com a idade da mulher por época da primeira gravidez, com o intervalo intergestacional curto, com a síndrome do ovário micropolicistico, com a inseminação artificial e com a história de abortamentos prévios, de infertilidade e de mola hidatiforme anterior.
- Etnia - As diferentes prevalências da DTG nas diversas regiões geográficas podem ser conseqüentes a fatores ambientais, culturais, socioeconõmicos ou raciais.
- Aspectos genéticos - As molas hidatiformes completas são lesões diplóides, na maioria das vezes com cariótipo 46XX, e com todos os cromossomos de origem paterna (origem androgenética). Ocasionalmente é encontrado padrão tríplóide ou tetraplóíde. Casos de mola completa que coexistem com concepto formado denunciam gestação gemelar com a degeneração molar de um dos fetos. Na mola hidatiforme parcial, a triploidia é o cariátipo mais freqüentemente encontrado, com dois genomas paternos e um materno (origem biparental).
- Dieta e nutrição — A associação da DTG com deficiências de certos alimentos, como o caroteno e a gordura animal, carece de comprovação científica, a despeito de alguns estudos sugerirem sua existência.
- Outros fatores de risco — O uso de contraceptivos orais, as radiações ionizantes, os herbicidas e o tabagismo são fatores também arrolados como causas de DTG.

Classificação

Embora a condução da DTG seja norteada por critérios clínicos, na maioria das vezes independendo do diagnóstico histológico, a Organização Mundial da Saúde (OMS) recomendou, em 1983, classificação que tem por base os aspectos histopato!õgicos da doença, a saber:

Copyright© AutenticMed 2004 – www.autenticmed.com.br
Rascunho para editoração

- Mola hídatiforme.
    - Completa.
    - Parcial.
- Mola hidatiforme invasora.
- Coriocarcinoma.
- Tumor trofoblástico do sítio placentário (PSTT).

O termo tumor trofoblástico gestacíonal (TTG) define o estado da doença em que há evidência clínica de mola hidatiforme invasora ou de coriocarcinoma e que tem comportamento maligno. (((CORTAR ESTE TEXTO ATÈ O FIM DOS PARENTESIS A Tabela 19.1 mostra as características clínicas que diferenciam a mola hidatiforme completa da parcial.)))

Mola hidatiforme completa

É caracterizada pela degeneração hidrópica das vilosidades coriais, fato que dá origem ás vesículas (hidátides) que atestam a doença, por ser de fácil diagnóstico macroscópico. Em função do diagnóstico cada vez mais precoce, a mola completa pode mostrar alterações morfológicas sutis e ser confundida com a mola parcial ou com o aborto não-molar

Figura 14 – Aspecto macroscópio da mola hidatiforme completa.

Mola hidatiforme parcial

A mola parcial exibe duas populações distintas de vilosidades coriais, uma normal e outra com degeneração hidrópica. Seu cariótipo é geralmente triplóide e o feto ou seus anexos estão sempre presentes. Na maioria das vezes, o diagnóstico é microscópico e/ou citogenético, não sendo difícil distinguir a mola completa da parcial, diagnóstico diferencial esse que tem importãncia para se estabelecer o prognóstico da doença, mas não para a conduta clínica a ser assumida, similar nos dois grupos.

Mola hidatiforme invasora

Copyright© AutenticMed 2004 – www.autenticmed.com.br
Rascunho para editoração

A presença de vesículas na intimidade do miométrio, nos espaços vasculares ou em locais distantes, principalmente vagina e pulmões, caracteriza a mola invasora, considerada seqüela da mola hidatiforme completa ou parcial. A freqüência com que ela ocorre é de determinação difícil, pois a grande maioria dos casos é diagnosticada com base nas evidências clínicas, sem confirmação histopatológica.

Coriocarcinoma

Trata-se de tumor maligno composto de células trofoblásticas em arranjo dimórfico, composto de citotrofoblasto e sinciciotrofoblasto, sem mostrar vilosidades coriais. O coriocarcinoma pode estar associado à qualquer tipo de gestação: a termo, ectópica, abortada ou molar.

Tumor trofoblástico do sítio placentário

É tumor que compromete o útero, o endométrio e o miométrio, composto predominantemente de trofoblasto intermediário, com baixa produção de hormônio gonadotrófico coriônico (hCG) e elevada síntese de hormônio lactogénio placentário (hPL). Tem como antecedente gestacional a mola hidatiforme, a gravidez a termo ou o abortamento. A diferenciação entre o tumor trofoblástíco do sitio placentário (PSTT) e o coriocarcinoma geralmente não oferece dificuldades.

Quadro Clínico

A paciente com quadro de mola hidatiforme apresenta hemorragia vaginal em 91% dos casos, útero freqüentemente maior que o esperado para a idade gestacional, náuseas e vômitos intensos pelos altos níveis de hormônio gonadotrófico coriônico e, por vezes, pré-eclampsia de surgimento precoce que se complica com eclampsia e/ou síndrome HELLP. A mola completa geralmente toma-se sintomática entre 6 e 8 semanas de gravidez e, se não tratada, ocorrerá o aborto espontâneo entre 16 e 18 semanas. Já a sintomatologia exibida pela mola parcial é de surgimento mais tardio, provável decorrência de pouco tecido molar e da presença do concepto.
Metade das pacientes com mola hidatiforme apresenta cistose ovariana, alteração decorrente da hiperestimulação dos ovários pela intensa produção do hormônio gonadotrófico coriônico. A anemia, resultado da excessiva perda sangúinea, a hiperêmese gravidica, a tireotoxicose, a coagulação intravascular disseminada e a embolização trofoblástica se somam aos cistos tecalutefnicos para constituírem as principais complicações da mola hidatiforme.

Diagnóstico clínico

O diagnóstico clínico da mola hidatiforme se suporta na presença dos seguintes sinais e sintomas:

- Atraso menstrual com exacerbação dos sintomas gravídicos.
- Sangramento vaginal por vezes acompanhado de cólicas discretas, sem causa aparente, de repetição e de intensidade progressiva.
- Tamanho uterino maior do que o esperado para idade gestacional.

Exame ultra-sonográfico

Copyright© AutenticMed 2004 – www.autenticmed.com.br
Rascunho para editoração

A ultra-sonografia mostra:

Quando da mola hidatifonne completa, ecos amorfos intra-uterinos, com a clássica imagem em "nevasca", e ausência do embrião.

Quando da mola hídatifonnc parcial, tecido placentário com ecos dispersos de dimensões variadas, associado à presença do concepto, saco amniótico e cordão umbilical.

Cistos tecaluteinicos em um ou em ambos os ovários, mais exuberantes na mola completa.

Propedêutica bioquímica Embora hoje seja exame facultativo, a dosagem plasmática da fração beta da gonadotrofina coriônica humana (p-hCG) quando elevada, acima de 40.000 mUl/ml, fala a favor da mola hidatiforme.

Conduta

Geral

- Avaliar complicações como a anemia, a pré-eclampsia, o hipertireoidismo e a insuficiência respiratória.
- Solicitar, como exames de rotina, sorologia para sífilis, tipagem sangüínea, hematócrito e dosagem da hemoglobina.
- Para a profilaxia da isoimunização materna, pacientes Rh-negativo deverão receber imunoglobulina anti-Rh após o esvaziamento molar, já que o fator Rh está expresso nas células do trofoblasto.

Específicas

Mola hidatiforme completa
Esvaziar o útero por dilatação e curetagem, por aspiração manual intra-uterína (AMIU) ou, de preferência, por vácuo-aspiração elétrica .

Mola hidatiforme parcial
Induzir o abortamento com misoprostol administrado por via vaginal e, após eliminação do feto e da placenta, proceder à curetagem, se possível sob visão ultra-sonográfica.

Durante toda a etapa do procedimento que exige manipulação intra-uterina há que se prescrever instilação venosa de ocitocina, medida que diminui o sangramento e o risco de perfuração do útero. A necessidade de repetição da curetagem por mais de duas oportunidades é provável indicação de quimioterapia.O envio do material obtido para exame histopatológico é conduta mandatória.

Especiais

Histerectomia profilática
Em multíparas com idade superior a 40 anos e que não mais desejam conceber, a histerectomia poderá ser praticada com a mola hidatiforme íntegra.

Copyright© AutenticMed 2004 – www.autenticmed.com.br
Rascunho para editoração

Cistose ovaríana
Os cistos tecaluteínicos, se presentes, regredirão espontaneamente com a queda do β-hCC. É excepcional a necessidade de aspirá-los no momento do esvaziamento molar ou da histerectomia.

Quimioprofilaxia
A administração profilática de quimioterápicos para o tratamento da mola hidatiforme é medida controversa. A impossibilidade do controle pós-molar é talvez sua única indicação não questionada.

Controle pós-molar

O diagnóstico precoce de mola hidatiforme não reduz o risco de tumor trofoblástico gestacional (TTG). Para assegurar completa e sustentada remissão da doença, todas as pacientes portadoras de DTG devem ser monitoradas após o esvaziamento uterino. São condutas pertinentes ao controle pós-molar:

Acompanhamento clínico
Os sintomas gestacionais, como náuseas, vômitos e mastalgia, desaparecem progressivamente e, com a involução uterina, o sangramento diminui, cessando em cerca de 7 a 10 dias. Os cistos tecaluteinicos regridem e, como conseqüência, diminuem as dores nas fossas ilíacas.

Monitorização laboratorial
As pacientes devem ser acompanhadas semanalmente pela dosagem plasmática de β-hCC, até que seus valores, que devem ser declinantes, se mostrem negativos por três semanas consecutivas. Segue-se controle mensal durante seis meses que, se persistentemente negativo, atesta a cura da doença. Cerca de 80% das mulheres com DTG apresentam β-hCG plasmático não titulável nas primeiras oito semanas após o esvaziamento molar. Dosagens seqüenciais estáveis ou em elevação confirmam o diagnóstico de tumor trofoblástico gestacional.

Seguimento ultra-sonográfico
O exame ultra-sonográfico seqüencial, além de monitorar a involução uterina e a regressão dos cistos ovarianos, é método importante para o diagnóstico da invasão miometrial da mola invasora ou do coriocarcinoma. Há que se lembrar, contudo, que a rotina de se realizar exame ultra-sonográfico na paciente antes da sua alta hospitalar tem provocado, em mãos menos experientes, curetagens repetidas, aumentando a probabilidade de sinéquias uterinas.

Controle dopplerfluxométrico
Na detecção do tumor trofoblástico gestacional, a dopplerfluxometria mostra melhores resultados do que a ultra-sonografia. Some-se a isso o fato de que o estudo das ondas de fluxo da artéria uterina pemiitem monitorar a remissão da DTG.

Acompanhamento radiológico
O raio-X de tórax deve ser solicitado:

- quando forem observados sintomas como taquicardia, taquipnéia, ansiedade, dor torácica e palpitação, pelo risco de embolização trofoblástica antes e durante o esvaziamento molar.
- Quando não houver declínio da dosagem de β-hCG.

Contracepção
Durante o controle pós-molar, contracepção deve ser encorajada. Deve ser realizada prescrição de anovulatório oral de baixa dosagem estrogênica, com menos de 50mg de etinil-estradiol ou de mestranol.

Prognóstico de reprodução
A paciente está liberada para nova gestação após o término do controle pós-molar, ou seja, após seis dosagens negativas de β-hCG plasmãtico intervaladas de 30 dias. Exceto pelo risco aumentado de novo episódio de gestação molar (cerca de 1%), mesmo com diferente parceiro, o seu futuro reprodutor é similar ao da mulher que cursou com gestação normal.

Tumor Trofoblástico Gestacional

Após gestação molar, o risco da mulher desenvolver tumor trofoblástico gestacional (TTG) se situa entre 8 e 29%, variação essa que é função dos diferentes critérios de diagnóstico da doença. Além do não-declínio na dosagem de β-hCG, discutido adiante, o TTG é atestado sempre que surgem metástases, na maioria das vezes para a vagina e para os pulmões.

Diagnóstico

Aspectos clínicos

Demais dos sintomas gestacionais persistentes e da metrorragia de evolução insidiosa, observam-se, com freqüência, útero subinvoluido e cistos tecaluteínicos. As metástases, preferencialmente para os pulmões e para a vagina, podem ou não estar presentes.

Avaliação bioquímica

O comportamento da dosagem seriada da β-hCG circulante é o parâmetro mais acurado para se suspeitar do TTG. É relevante quando os níveis plasmáticos desse hormõnio mostram:

- Elevação, por duas semanas consecutivas.
- Estabilização, por três semanas consecutivas.

Exame ultra-sonográfico

Sugestivo da doença e o encontro de imagem ultra-sonográfica intramiometrial mista, hipo e hiper-refringente, do tipo *"olho de coruja"*. O exame é também importante para a avaliação das metástases abdominais do tumor, em especial as do fígado.

Dopplerfluxometria

A análise dopplerfluxométricas das artérias uterinas mostra ausência da incisura protodiastólica e índices de resistência e de pulsatilidade baixos (menor que 1), padrão característico do TTG. Além disso, a dopplerfluxometria é exame útil na avaliação da resposta do tumor à quimioterapia.

Propedêutica radiológica

O raio-X de tórax é método que se presta para o diagnóstico das metástases pulmonares da DTG. Quando normal, recomenda-se seja solicitada a tomografia computadorizada, em

Copyright© AutenticMed 2004 – www.autenticmed.com.br
Rascunho para editoração

especial nas pacientes de alto-risco, exame também de utilidade para a avaliação abdominal da paciente com TTG.

Ressonância magnética

O exame está reservado para a avaliação cerebral quando se suspeita de metástase do tumor para o sistema nervoso central.

Estadiamento

O estadiamento do tumor trofoblástico gestacional hoje utilizado é o proposto pela Federação Internacional de Ginecologia e Obstetrícia (FIGO), em 2000, e se baseia nas caracteristicas anatômicas da doença (Tabela 3).

Tabela 3 – Estadiamento do Tumor Trofoblástico Gestacional segundo sua extensão anatômica

Estádio 1	Tumor confinado ao útero
Estádio 2	Tumor invade por metástase ou extensão direta, outras estruturas genitais: vagina, ovário, ligamento largo e trompa
Estádio 3	Metástase para o pulmão, com ou sem envolvimento do trato genital
Estádio 4	Outras metástases à distância, com ou sem envolvimento pulmonar

Outra classificação da mesma entidade combina este estadiamento com os fatores de risco para o tumor referidos pela Organização Mundial da Saúde (OMS) e propõe sistema de escore para avaliação de risco do TTG, onde pontuação igual ou superior a 7 classifica o blastoma como de alto-risco (Tabela 4).

Tabela 4 - Escore de risco do tumor trofoblástico gestacional (TTG).
Pontuação total Igual ou superior à 7 indica tumor de alto-risco.

Fator de risco	Pontuação 0	1	2	4
Idade matema (anos)	<39	>39		
Gestação anterior	Mola hidatiforme	Abortamento	Termo	
Intervalo entre a gravidez e o TTG	<4	4 a 6	7 a 12	
Dosagem de β-hCG antes do tratamento	$< 10^3$	10^3 a 10^4	10^4 a 10^5	$> 10^5$
Tamanho do tumor (cm)		3 a 4	5	
Local das		Baço e/ou rim	Trato	Cérebro

Copyright© AutenticMed 2004 – www.autenticmed.com.br
Rascunho para editoração

metástases		gastrintestinal	e/ou figado
Número de metástases	1 a 4	5 a 8	> 8
Falha na quimioterapia prévia		Droga única	2 ou mais drogas

Conduta

O desenvolvimento de centros nacionais de referência para o tratamento do tumor trofoblástico gestacional é o responsável pela maior parte do sucesso no manejo da DTG.

Quimioterapia
A quimioterapia é o tratamento de eleição do TTG, com índices de cura que mostram números próximos de 95%, mesmo nos casos com doença metastática. Como resultado desse tratamento, está surgindo nova doença caracterizada por malformações vasculares do útero que provocam metrorragias importantes. Nesses casos, o tratamento proposto é a embolização da artéria uterina, em especial naquelas pacientes em que o interesse de preservar a fertilidade está presente.

Estadiamento 1

Monoquimioterapia em esquema de oito dias:

- Metotrexato: 1,0mg/kg peso, lM, nos dias 1,3, 5, 7.
- Ácido folínico: 0,1mg/kg peso, IM, nos dias 2, 4, 6, 8.

Monoquimioterapia em esquema de um dia:

- Metotrexato: l00mgIm^2 de área corporal, IV, instilado em solução salina durante 30 minutos.
- Metotrexato: 200 mg/m^2 de área corporal, IV, instilado em solução glicosada por 12 horas.
- Ácido folínico: 15mg de 12/12 horas, VO, no total de 4 doses, iniciadas 24 horas após o uso do Metotrexato.

Estadiamento 2

Baixo-risco

Pacientes classificadas como de baixo-risco pelo escore de risco da FIGO, devem seguir o mesmo esquema proposto para o estadiamento 1.

Alto-risco

Copyright© AutenticMed 2004 – www.autenticmed.com.br
Rascunho para editoração

Já aquelas de alto-risco, pontuação igual ou superior a 7 pelo mesmo sistema de escore, necessitam de poliquimioterapia.

Estadiamento 3

PoIiquimioterapia pelo mesmo sistema anterior.

Estadiamento 4

PoIiquimioterapia pelo mesmo sistema anterior.

Cirurgia adjuvante: Histerectomia e ressecção de nódulo metastático, entre outras.

Cirurgia Adjuvante

- Histerectomia

Associada á quimioterapia, é o tratamento de escolha do tumor trofoblástico do sítio placentcirio. É também indicada para resolver a doença confinada ao útero que esteja levando á resistência aos quimioterápicos e para controlar grave hemorragia uterina.

- Cirurgia para intervenção em metástase

Toracotomia: quando há metástase pulmonar e resposta inadequada à quimioterapia.

Craniotomia: nos casos de hemorragia encefálica ou aumento da pressão intracraniana em decorrência de metástase cerebral do TTG.
Laparotomia: para tratar hemorragia maciça provocada por lesão hepática ou para corrigir obstrução ou perfuração gastrintestinal.

Sutura da parede vaginal com pontos hemostáticos na presença de metástase para esse órgáo.

Radioterapia

A radioterapia é procedimento pouco utilizado no tratamento do tumor trofoblástico gestacional. Nos casos de metástase encefálica e ao mesmo tempo que a quimioterapia, a irradiação do cérebro pode ser realizada.